Introducción a la Unidad 5

Vea este video en la versión online de la clase

Temas que estudiaremos:

- Generalidades del Golpe en la cabeza.
- Enfrentamiento inicial del paciente que consulta por un golpe en la cabeza.

Objetivos de la unidad:

- Reconocer la importancia del problema.
- Entender lo que pasa al interior de la cabeza durante y después del golpe.
- Identificar los Golpes en la cabeza clínicamente importantes.
- Consensuar cuando se requieren Neuroimágenes.

Generalidades del Golpe en la Cabeza

Un paciente con un golpe en la cabeza puede no tener secuelas hasta un TEC grave y la muerte secundaria a este mismo. En este artículo revisaremos la relevancia de este problema, comenzando por la revisión de 4 escenarios clínicos.

Casos clínicos

Escenario 1

Un paciente de 21 años consulta a la urgencia por un golpe en la cabeza tras el cual pierde la conciencia pero se recupera por completo. Acude al centro asistencial dos días después por insistencia de su acompañante, quien opina que esto puede ser peligroso, porque todavía está mareado. Y usted se pregunta **si realmente habrá sido necesario que consulte a la urgencia por algo así.**

Escenario 2

Una paciente de 31 años es traída en ambulancia luego de haber chocado con un vehículo estacionado mientras andaba en bicicleta. El personal de traslado refiere que se pegó en la cabeza, que fue encontrada con casco y que su Glasgow Coma Scale inicial fue de 13.

¿Le solicitaría una imagen a esta paciente?

Escenario 3

Un paciente de 40 años es encontrado comprometido de conciencia en la vía pública cerca de las 3 AM y es trasladado a la urgencia por personal de carabineros. Está con aliento a alcohol y se observa una erosión en la zona parieto-temporal derecha. **¿Cómo iniciaría su evaluación?**

Escenario 4

Una paciente de 72 años con antecedentes de una arritmia se cae golpeándose la cabeza en la zona occipital al resbalar con un pisa pies. Al llegar a la urgencia está consciente y con GCS 15.
¿Qué antecedente sería importante de preguntar en esta paciente? ¿Le tomaría una neuroimagen a esta paciente?

A medida que avancemos en esta unidad, podremos ir respondiéndonos estas preguntas planteadas en cada caso.

Como vemos la diversidad en la presentación hace que la consulta por este motivo no sea fácil de enfrentar, ni tenga una sola forma de realizarlo. Como es habitual en la urgencia tendremos que evaluar el riesgo de cada paciente y buscar signos de alarma iniciando nuestra aproximación a la gravedad de la situación con la evaluación primaria para luego ahondar en la historia y examen físico completo.

Un paciente con un golpe en la cabeza puede tener diversas secuelas, que van desde no tener ninguna hasta un TEC grave y la muerte secundaria a este mismo, siendo lo más frecuente una contusión sin complicaciones, mientras que una pequeña proporción presenta riesgo letal.

Muchos de estos pacientes consultarán a la urgencia para saber si lo que les ocurrió tiene algún riesgo y seremos nosotros, los médicos que trabajamos a diario en las urgencias, los encargados de contestar esta pregunta.

Es por esto que debemos saber de qué hablamos, al hablar de golpe en la cabeza, qué ocurre en el encéfalo tras el golpe, cuáles son las manifestaciones clínicas de riesgo, los factores del accidente y personales que aumenta el riesgo de lesiones graves, cómo hacemos el diagnóstico de estas lesiones y qué manejo inicial debemos tener para enfrentar la situación.

El paciente que consulta por un golpe en la cabeza es aquel que se pega directamente en la cabeza. Este golpe puede producir una alteración estructural o una disrupción fisiológica secundaria a esta fuerza externa, es decir, al traumatismo, lo que lo convierte en un traumatismo encéfalo craneano (TEC).

El TEC se manifiesta clínicamente con uno o más signos que aparecen inmediatamente después del traumatismo como alteración de conciencia, ya sea pérdida, disminución o deterioro de la misma, amnesia, déficit neurológico o una lesión intracraneana, que puede inicialmente no presentar grandes síntomas.

No todos los TEC se producen por un golpe en la cabeza, también se puede producir por un golpe en la cara, cuello u otra parte del cuerpo que implica una fuerza transmitida a la cabeza, como por ejemplo el cizallamiento de aceleración desaceleración en un choque con cinturón de seguridad.

El contenido de esta unidad nos ayudará a evaluar a los pacientes tanto con un golpe en la cabeza como con TEC.

El traumatismo encéfalo craneano (TEC) es un intercambio brusco de energía mecánica que genera deterioro físico y/o funcional del contenido craneano.

Relevancia del problema

El TEC da cuenta de gran parte de las muertes por trauma, alcanzando el 25% en Estados Unidos y siendo una de las primeras causas de muertes entre los 20 y 40 años. Ocurre en gente joven, deteriorando la calidad de vida o causando la muerte en una población económicamente activa.

También se presenta con frecuencia en los adultos mayores, dado su fragilidad, alteraciones de la motilidad y alto riesgo de caídas, población en la que un golpe en la cabeza siempre es de riesgo.

Debemos considerar además que la mitad de los consultantes por un TEC tiene una intoxicación concomitante, lo que dificulta la evaluación del estado de conciencia o signos a consecuencia del TEC como el GCS.

También es frecuente que presenten otros traumatismos asociados que nos distraigan la atención de la

evaluación del TEC propiamente tal o que compliquen al TEC, principalmente mediante la hipotensión e hipoperfusión cerebral secundaria.

Aunque como dijimos previamente, de los que consultan a la Urgencia un 80% son TEC leves, donde tenemos el desafío de identificar aquellos que realmente necesitan de una tomografía axial complutada (TAC) para completar su evaluación de los que sólo requerirán de observación en domicilio sin mayor estudio.

Esto se complica aún más dada la mayor presencia de servicios de rescate y supervisión de personal de salud en eventos deportivos, por lo que algunos pacientes que antes no consultaban o que no eran evaluados precozmente ahora llegan con muy poco tiempo de evolución a los servicios de urgencia.

Entendiendo lo que pasa al interior de la cabeza durante y después del golpe

La fisiopatología detrás del TEC no está muy clara aún. Los síntomas parecen ser secundarios a alteraciones funcionales más que estructurales al menos los que podemos pesquisar con neuroimágenes. Estudios con resonancia magnética con fines funcionales muestran daño axonal en áreas específicas del cerebro[1].

Traumatismos cerrados causan cizallamiento neuronal microscópico que llevan a un estado transitorio de hipermetabolismo, que cuando coinciden con alteraciones del flujo sanguíneo cerebral y su autoregulación, dan como resultado las manifestaciones clínicas posteriores a un golpe en la cabeza[2].

Han sido identificadas distintas proteínas que se liberan del SNC dañado y tiene un potencial rol como biomarcadores del TEC leve[3]. Por otro lado el daño secundario ocurre por una compleja interacción y cascada de reacciones neurobiológicas, que parecen ser empeoradas por la hipoxia, hipotensión, hiperglicemia o hipoglicemia y la hipertermia[45]. En general, estos cambios microscópicos son transitorios, pero si el trauma se repite puede tener efectos permanentes.

Entre un 6 y un 8% de los pacientes con un TEC leve tendrá una lesión detectable al TAC6, como hemorragia subaracnoidea, hematoma subdural o epidural, contusiones cerebrales, hemorragia intraparenquimatosa o evidencia de daño axonal como edema o hemorragia petequial. Mientras que en los pacientes con un TEC moderado o grave este porcentaje aumenta.

Cómo se producen estas lesiones en el cerebro:

La hemorragia subaracnoidea traumática se produce por la tracción de los vasos de la piamadre con su ruptura secundaria y el sangrado correspondiente hacia el espacio subaracnoideo penetrando surcos y cisternas, por lo que dibuja el cerebro en todo su contorno y lo vemos así en el TAC sin contraste.

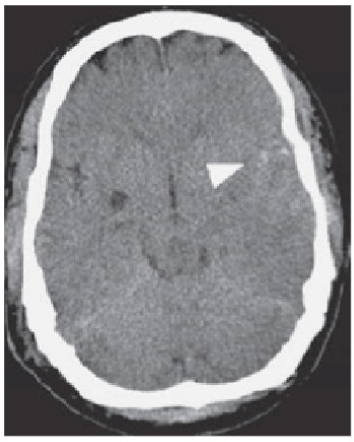

El hematoma subdural ocurre por la tracción de las venas puente o penetrantes sangrando hacia el cerebro bajo la dura madre, aquí la sangre está a una presión menor por lo que el sangrado es lento, no penetra por los surcos y tiene poco espacio para distribuirse por lo que lo hace formando una línea o de media luna.

Es una lesión más frecuente en adultos mayores dada la mayor rigidez de esta venas y que están más expuestas dado el aumento del espacio subdural con la atrofia cerebral que ocurre con la edad.

Muchas veces podemos ver un hematoma subdural antiguo con sangre menos hiperintensa al TAC o incluso con distintas intensidades dadas por sangrados de distinta temporalidad. Estos hematomas pueden dar síntomas de forma tardía dado que no producen efecto de masa importante de forma inicial sobre todo en pacientes con atrofia cerebral que tiene mayor espacio para dejar crecer el hematoma.

El hematoma epidural es secundario a un sangrado de una arteria meníngea, en general ocurre cuando una fractura de cráneo rompe esta arteria que está fuertemente adherida a la duramadre, se expande rápidamente y puede producir la compresión de distintas estructuras produciendo diversos síntomas como se ve en la imagen siguiente:

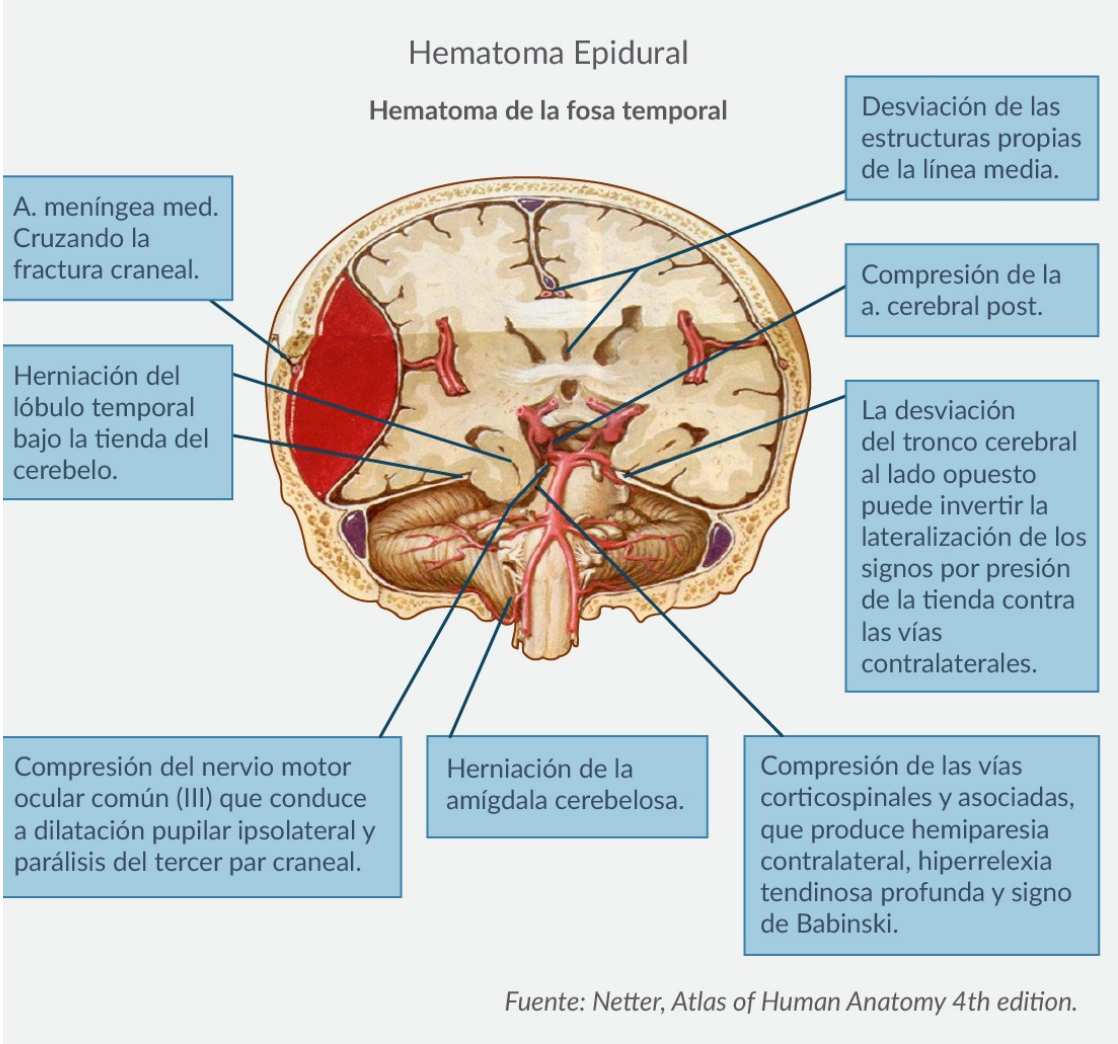

La siguiente imagen muestra un hematoma epidural:

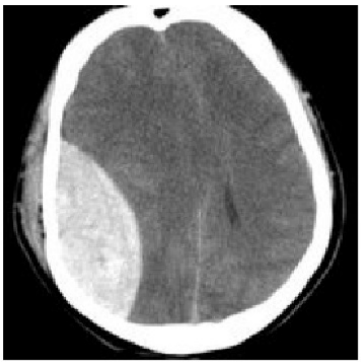

Las contusiones cerebrales son áreas de hemorragia intraparenquimatosa y edema cerebral típicas de las fuerzas de aceleración, desaceleración que golpean el cerebro contra la bóveda craneana.

La hemorragia intracerebral es causada por el desgarro de vasos intraparenquimatosos o la confluencia de varias contusiones cerebrales.

El daño axonal ocurre secundario a fuerzas rotacionales o desaceleratives que provocan el estiramiento y tracción de las neuronas ocasionando hemorragias petequiales o edema en la unión de la materia gris con la materia blanca, en el cuerpo calloso y en el troncoencéfalo.

Las fracturas de cráneo pueden tener distintas consecuencias, una es el hematoma epidural secundario a ruptura de la arteria meningea, pero si cruza el seno dural puede causar hematoma subdural y trombosis del seno. Fracturas de la base del cráneo y que crucen el canal carotídeo puede producir disección caotídea, mientras que las de base de cráneo se asocian a daño de pares craneanos y pérdida de líquido cefaloraquídeo (LCR).

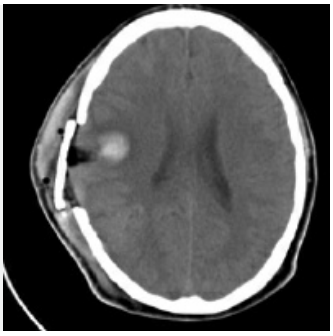

Enfrentamiento inicial del paciente que consulta por un golpe en la cabeza

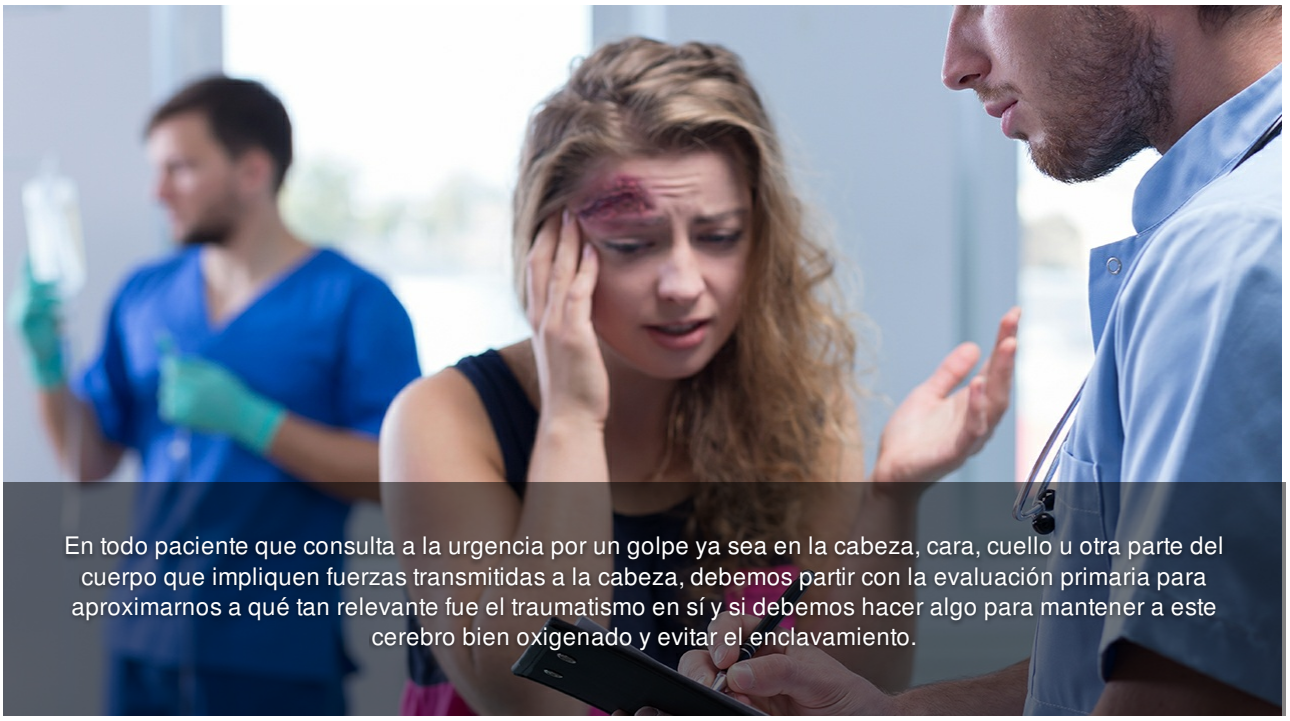

En todo paciente que consulta a la urgencia por un golpe ya sea en la cabeza, cara, cuello u otra parte del cuerpo que impliquen fuerzas transmitidas a la cabeza, debemos partir con la evaluación primaria para aproximarnos a qué tan relevante fue el traumatismo en sí y si debemos hacer algo para mantener a este cerebro bien oxigenado y evitar el enclavamiento.

Evaluación primaria

A: Protege vía aérea, está permeable, protección de columna cervical si es necesario.

B: Ventila y oxigena adecuadamente. Importante para mantener bien oxigenado el cerebro.

C: Presión arterial adecuada para mantener una buena presión de perfusión cerebral.

U: Detección de otra lesiones secundarias al trauma para prevención del daño cerebral secundario.

D: Escala de Coma Glasgow.

En el siguiente link puedes ver una calculadora de la escala de Glasgow:

Hipervínculo externo: *Glasgow Coma Scale/Score (GCS)* VER

Pupilas: el diámetro pupilar normal es entre 2 y 5 mm, > 6 mm = dilatación pupilar; anisocoria es la diferencia entre las pupilas > 1mm y pupilas arreflécticas a la luz es cuando la respuesta a la luz directa es < 1 mm. Recordar que los traumas oculares pueden simular alteraciones reflejas pupilares.

Reflejos Corneales.

Déficit neurológico focal evidente. Babinski.

De presentar compromiso de conciencia no debemos olvidar tomar un Hemoglucotest (HGT).

E: Otras lesiones. Exponer, pero luego abrigar al paciente para evitar la hipotermia.

Paralelamente:

- Explorar, inspeccionar depresiones en la cabeza, deformidades faciales, laceraciones, hematomas, equimosis periorbital o post auricular, etc.
- Otoscopía: hemotimpano, pérdida de Líquido cefaloraquídeo (LCR), o sangrado del oído.
- Nariz: buscando hematomas del tabique si hubo un trauma directo, pero también pérdida de LCR o sangrado abundante.
- Mantener Protección de Columna cervical cuando el mecanismo del trauma lo amerite.
- Evaluación del resto de la columna girando en bloque al paciente.
- Evaluación de la movilidad de las cuatro extremidades y su sensibilidad.

Si el paciente está comprometido de conciencia debemos evaluarlo como si su motivo de consulta fuese compromiso de conciencia y no golpe en la cabeza, descartando otras causas metabólicas críticas antes de cosiderar al TEC como único responsable de esta situación. Siempre debemos recordar tomar un HGT (recordar unidad previa de compromiso de conciencia).

Al revés, si el paciente está comprometido de conciencia, aún sin trauma evidente, debemos considerar al TEC como una de las causas a evaluar a través de una TAC de cerebro sin contraste.

Por otro lado, si el paciente está con signos de enclavamiento debemos actuar rápido para aumentar las probabilidades de que el paciente se realice un TAC de cerebro sin contraste que ayude a la toma de decisiones del neurocirujano y alcance a llegar a pabellón.

Signos de enclavamiento

Se producen al intentar salir masa cerebral a alta presión intracraneal por el agujero del tentorio (ver imagen previa de hematoma epidural en artículo 1), por compresión del III par craneal (Motor ocular externo) del lado herniado se produce una dilatación de la pupila ipsilateral (midriasis), por lo tanto, asimetría pupilar y parálisis con imposibilidad de desviar la mirada a externo, lo que es poco probable que podamos evaluar en un paciente de esta gravedad.

Además, hay hemiparesia, por lo general contralateral al hemisferio cerebral dañado, y alteraciones respiratorias y hemodinámicas como bradicardia e hipertensión arterial o efecto Cushing.

¿Qué podemos hacer para ganar tiempo para el paciente que se está enclavando?

Las medidas son solo un puente para ganar tiempo para realizar un TAC de cerebro sin contraste o esperar el pabellón, pero el concepto es la neuroprotección:

- Cabecera 30 a 45 grados y centrar para mejorar el drenaje venoso y disminuir la presión intracraneana.
- Si se descarta lesión cervical sacar el collar cervical ya que puede obstruir el drenaje venoso.
- Presión arterial: El cerebro con un TEC grave pierde su autoregulación: por lo que una presión arterial elevada es dañina. Así la meta de Presión Arterial Sistólica es < 160 mmHg, o una PAM de 80 mmHg.
- Hiperventilación, suponiendo que el paciente ya está intubado, podemos aumentar la frecuencia respiratoria para disminuir la presión intracraneana a 25 ventilaciones minuto por 15 minutos, pero debemos tener en cuenta que esto también baja el flujo sanguíneo cerebral.
- Al mismo tiempo debemos prevenir la hipoxemia con saturaciones cercanas a 95%.
- Suero hipertónico al 3% 250 ml o Manitol 0,5 - 1 g/Kg ev en 5 minutos para ayudar a disminuir la presión intracraneana.
- Revertir la anticoagulación de presentar una lesión sangrante y usar anticoaglunates.
- Prevenir las convulsiones.
- Dar analgesia y sedación adecuada para evitar un mayor aumento de la presión intracraneana.

Con esta rápida evaluación sabremos si el paciente está en riesgo vital inminente o no, y podremos clasificar el TEC en leve, moderado y grave según la escala de Glasgow (GCS), lo que determinará en parte la conducta a seguir:

GCS >= 13 = TEC leve
GCS 9 a 12 = TEC moderado
GCS =<8 = TEC grave

También podemos clasificar al TEC como complicado o no. Así, un TEC complicado es aquel que al TAC de cerebro sin contraste presenta alguna lesión y el no complicado el que no presenta lesiones atribuibles al trauma.

Aunque un GCS =<8 es una indicación conocida para intubar al paciente y así proteger su vía aérea y optimizar la oxigención y ventilación, no debemos olvidar que hay causas reversibles que también causan un GCS bajo.

Por otro lado, el rápido deterioro de conciencia o caída en el GCS, o el compromiso de la oxigenación o ventilación que no mejoran con la oxigenoterapia, o traumas extracraneales graves también pueden ser indicaciones para una intubación endotraqueal, porlo que no necesariamente hay que esperar a tener un GCS = <8 para realizar el procedimiento.

Pero el GCS, aunque es la escala más conocida y usada, no es la única escala que se usa para definir la gravedad del TEC, existen muchas otras como la que les mostramos a continuación:

Criterios Clínicos para determinar la gravedad del TEC			
Criterios	Leve	Moderado	Grave
Pérdida de conciencia	0-30 minutos	>30 min a <24 horas	>24 horas
Alteración de conciencia	Segundos a 24 horas	>24 horas. Gravedad basada en otros criterios	
Amnesia post traumática	0-1 día	>1 y <7días	>7 días
GCS (de las primeras 24 horas)	13 a 15	9 a 12	<9

Modificado de Institute of Medicine. Gulf War and health, Vol 7: Long term consequences of traumatic brain injury. Washington DC: The national academies press. 2009.

Posterior a esto ahondaremos en la historia del paciente con el objetivo de obtener la información necesaria para aplicar algún score de riesgo para tomarle una neuroimagen o no al paciente.

Neuroimagen

TAC de encéfalo sin contraste

Es la imagen de elección para los pacientes con algún riesgo de presentar complicaciones que requieran de neurocirugía por su buena sensibilidad, aunque no es tan específico para el requerimiento de estas intervenciones dado que de las lesiones que detecta solo un 1% requerirá de intervención neuroquirúrgica.

Resonancia magnética cerebral

Aunque es más sensible para detectar lesiones intracerebrales post traumáticas que el TAC, no hay evidencia de que estas lesiones sean clínicamente relevantes para el neurocirujano y no requieren de intervenciones quirúrgicas.

Datos importantes de obtener son:

- Una descripción detallada del evento traumático.
- El mecanismo del trauma, dentro de estos los más importantes dada su asociación con lesiones intracraneanas son:
  - Atropello por vehículo motorizado
  - Ocupante eyectado del vehículo
  - Caída de altura > a 3 pies o 1 metro o 5 escalones.
- Pérdida de conciencia
- Convulsiones inmediatas posterior al golpe
- Uso de drogas recreacionales o alcohol
- Uso de anticoagulantes o antiagregantes plaquetarios, hemofilia o trastorno de la función plaquetaria.
- Antecedentes de cirugía del Sistema nervioso central, TEC previos.
- Mayor de 60 años

Si el golpe es en relación a un deporte algunos predictores de riesgo son el tiempo desde el último golpe en la cabeza, el número de golpes previos recibidos y la severidad y duración de los síntomas.

Es de utilidad aplicar score de riesgo en los pacientes para ayudarnos en la decisión de tomar o no un TAC de cerebro sin contraste. Uno de ellos es el Canadian CT head rule que describimos a continuación.

Canadian CT head rule

- >= 65 años
- >= 2 episodios de vómitos
- Amnesia > 30 minutos
- Atropello
- Eyección del vehículo
- Caída > 1 metro
- Sospecha de Fx de cráneo
- GCS < 15 a las 2 horas

Ante la ausencia de todos estos criterios hay una probabilidad de tener un TEC complicado de un 0.31% (0 – 4.7). Por lo que en su ausencia no sería necesario tomar un TAC de cerebro sin contraste. Como en el paciente del Escenario 1 descrito en la introducción.

Escenario 1. Un paciente de 21 años consulta a la urgencia por un golpe en la cabeza tras el cual pierde la conciencia pero se recupera por completo. Acude al centro asistencial dos días después por insistencia de su acompañante quien opina que esto puede ser peligroso, porque todavía está mareado.

La evalución primaria de este paciente está normal, al ahondar en la historia y completar el examen físico podemos darnos cuenta que es un paciente sin factores de riesgo, que consulta por un golpe en la cabeza que comprometió su conciencia por pocos segundos y se recuperó rápidamente, los síntomas posteriores puede ser en relación al TEC y pueden durar varias semanas.

Si ya lleva más de 24 horas desde el traumatismo y no presenta síntomas ni signos de alarma debemos tranquilizar al paciente y advertirle de los síntomas esperables por el golpe que tuvo, además de indicarle reposo deportivo por dos semanas para evitar un nuevo golpe en la cabeza y así un síndrome del segundo impacto (ver material de profundización a continuación).

Hipervínculo externo: *Síndrome del segundo impacto* VER

Otro score más sensible que el Canadian CT head rule para detectar lesiones secundarias al trauma al TAC de cerebro sin contraste es el New Orleans Criteria for CT scanning. Ambos tienen la utilidad de ayudarnos a disminuir los TAC de encéfalo sin contraste pedidos de más a pacientes de bajo riesgo. La comparación de ambos escores la pueden leer en el siguiente paper publicado en el JAMA el 2005:
External validation of the Canadian CT Head Rule and the New Orleans Criteria for CT scanning in patients with minor head injury.

Un metaanálisis (Easter et al, 2015. JAMA) en que se analizó el comportamiento de las hallazgos para identificar trauma intracraneano en referencia a una neuroimagen standard o al seguimiento en pacientes con GCS 13 a 15,

encontró que solo un 7.1% (IC 6.8-7.4%) de ellos requirió una pronta intervención y que 0.9% (IC 0.78- 1%) murieron o requirieron neurocirugía de urgencia. Como predictores de outcomes adversos y al compararlos con un TAC de cerebro sin contraste que mostrara TEC complicado encontraron que:

- Examen físico sugerente de Fracutra de Craneo tenía un LR 16 (3.1- 59) y una Especificidad de 99%.
- Un GCS de 13 tenía un LR 4.5 (2.8- 8.5) y una Especificidad de 97%.
- 2 o más episodios de vómitos tenía un LR 3.6 (3.1- 4.1) y una Especificidad de 92%.
- El deterioro del GCS tenía un LR 3.4 a 16 y una Especificidad de 91 a 99%.
- Y el atropello como causa del TEC tenía un LR 3 a 4.3 y una Especificidad de 96 a 97%.

Por lo que estos criterios también son útiles en la evaluación de un paciente con TEC leve.

Las guías chilenas del GES nos hablan de otro algortimo que considera radiografía de cráneo, lo que consideramos es poco útil en la evaluación de estos pacientes a menos que sospechemos un TEC complicado y la radiografía nos lo confirme, caso en el que nos ayudará a acelerar los procesos, de otro modo es muy poco sensible y específica[1].

Sí debemos considerar en la toma de desición de tomar o no el TAC en los pacientes con TEC leve la lista que se muestra a continuación de factores de riesgo y de signos de alarma incluidos en la guía GES de TEC grave, los que son similares a los expuestos previamente en la evaluación del paciente y su historia.

Finalmente la recomendación en pacientes con TEC leve y TAC de cerebro sin contraste negativo de corresponer, deben ser observados por 2 a 4 horas según sea el caso para asegurar una evaluación evolutiva del paciente.

Si el TAC muestra alguna lesión debemos solicitar evaluación por un neurocirujano y hospitalizar al paciente para observarlo o su intervención quirúrgica según corresponda.

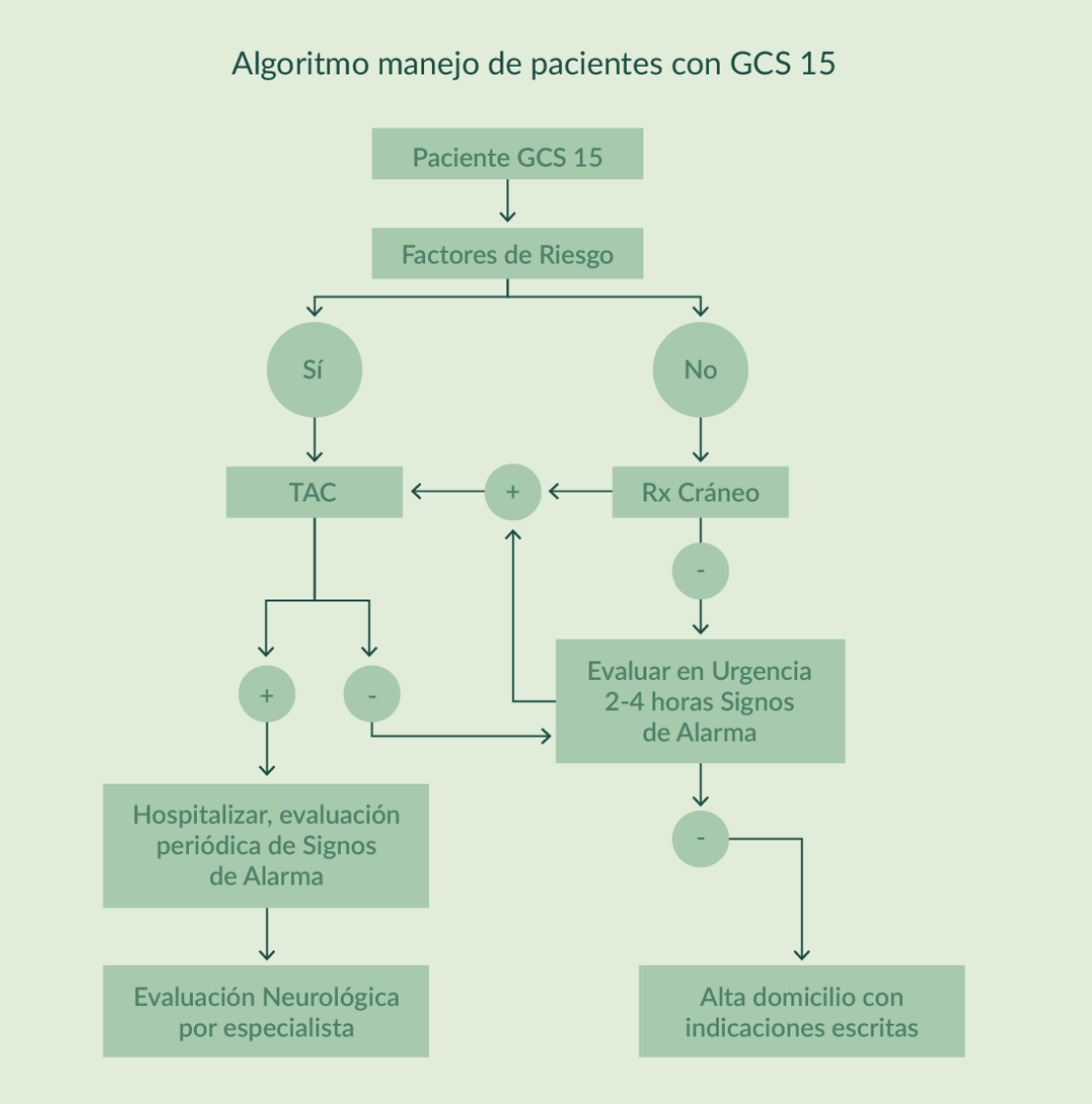

Fuente: Guía Clínica Minsal. 2013. Traumatismo Cráneo Encefálico moderado o grave.

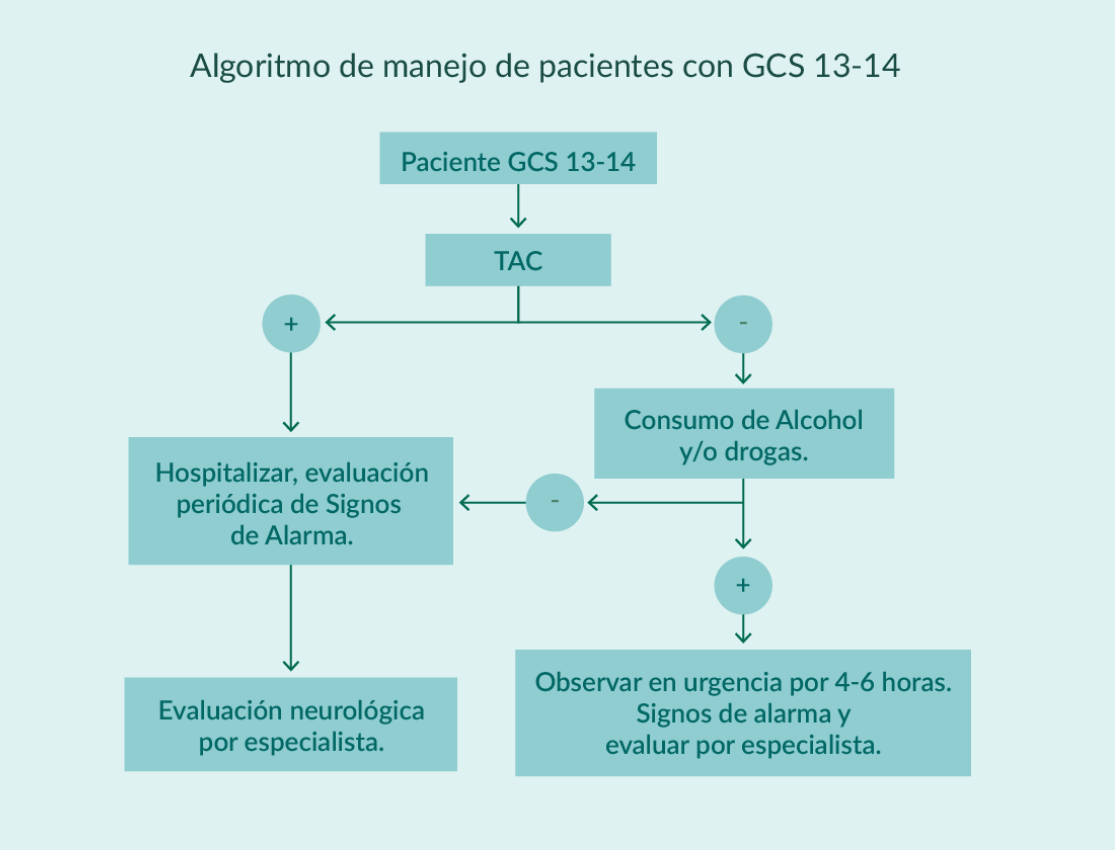

Fuente: Guía Clínica Minsal. 2013. Traumatismo Cráneo Encefálico moderado o grave.

Factores de riesgo	
Antecedentes del accidente	Mecanismo de alta energía
	Muerte de uno de los accidentados
	Sospecha de lesión penetrante de cráneo
Antecedentes del paciente	Edad >65 años
	Epilepsia
	Tratamiento anticoagulante oral o coagulopatía previa
	Antecedente de enfermedad neuroquirúrgica previa
	Alcoholismo crónico
	Abuso de drogas
	Paciente sin apoyo social

Elementos de la anamnesis	Segunda Consulta
	Pérdida de conciencia mayor a 5minutos
	Cefalea intensa y progresiva
	Vómitos explosivos
	Presencia de convulsiones
	Anamnesia pre o post traumática (“lacuna”)
Hallazgos del examen físico y neurológico	Presencia de déficit neurológico
	Presencia otorragia
	Presencia de otorragia o rinorraquia
	Signos de fractura base de cráneo (ojos mapache signo de Battle)
	Agitación psicomotora
Estudio radiológico	Presencia de fractura de cráneo

Fuente: Guía Clínica Minsal. 2013. Traumatismo Cráneo Encefálico moderado o grave.

Signos de Alarma
Deterioro progresivo de conciencia y/o disminución de GCS ≥ 2 ptos.
Signos de focalidad neurológica.
Cefalea progresiva.
Vómitos explosivos recurrentes.
Agitación psicomotora.
Convulsiones.

Fuente: Guía Clínica Minsal. 2013. Traumatismo Cráneo Encefálico moderado o grave.

Estos son los mismos signos de alarma que debemos explicar a los pacientes y sus acompañantes para que observen por 24 horas al afectado y consulte a la urgencia más cercana si aparece alguno de ellos. Deberíamos darlos por escrito y explicarlos al que será el observador durante este tiempo.

En relación a los pacientes que usan anticoagulación, la sola anticoagulación aumenta el riesgo de sangrado o TEC complicado en un 20%. Y aquellos que usan algún antiagregante plaquetario también tiene mayor riesgo de sangrado o al menos así lo han mostrado algunos estudios retrospectivos. Está claro que a ambos grupos debemos tomarle un TAC de cerebro sin contraste por ser la antocoagulación o antiagregación plaquetaria un factor de riesgo.

Pero ¿qué hacemos este TAC es normal? Las recomendaciones previas proponían observar hospitalizados a estos pacientes por al menos 24 horas y inclusive repetir el TAC en 24 horas aun sin deterioro clínico.

Los estudios actuales sugieren que esta conducta no se justifica dado que es muy raro que estos pacientes anticoagulados con un TAC de cerebro normal inicial presenten a posterior una hemorragia intracraneana (0,2 % según el siguiente metanálisis del Journal of Neurology del 2018: Evaluation of the yield of 24-h close observation in patients with mild traumatic brain injury on anticoagulation therapy: a retrospective multicenter study and meta-analysis.) Por lo que deberíamos darlos de alta con indicaciones claras para el paciente y acompañante en relación a cuando reconsultar al servicio de urgencia. de todas maneras si por condiciones sociales o geográficas o incluso prácticas no es segura la observación que se realizará en domicilio o no será expedita la re consulta es recomendable observar hospitalizado al paciente en estas condiciones.

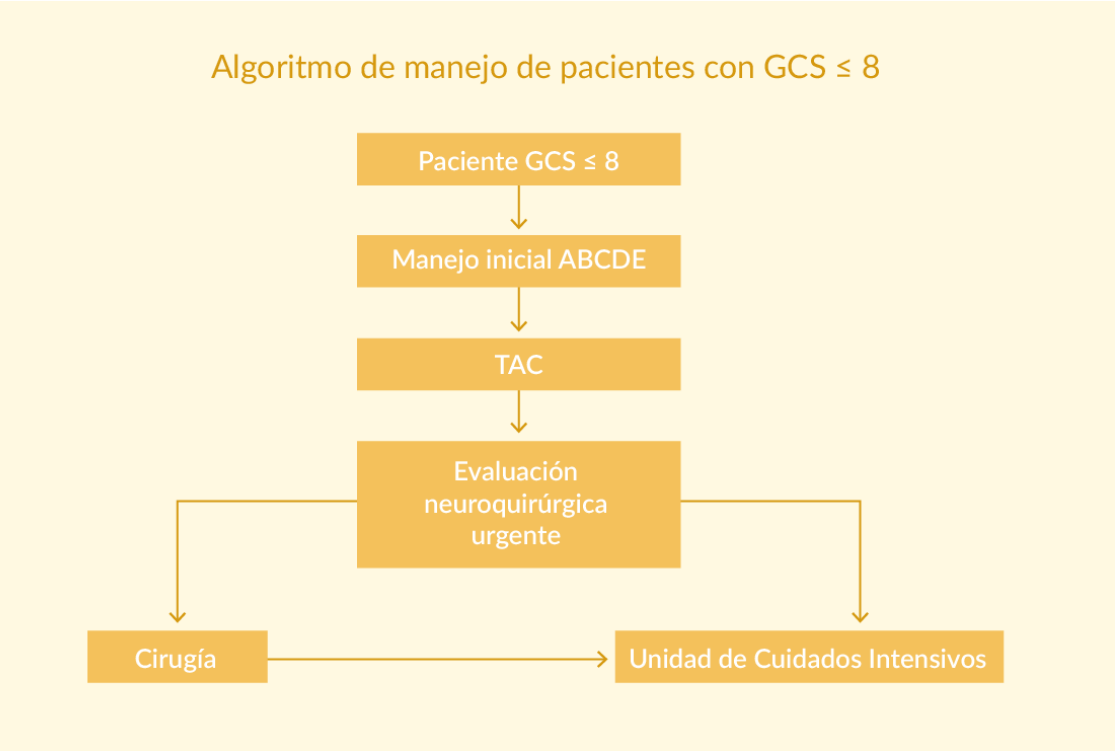

Fuente: Guía Clínica Minsal. 2013. Traumatismo Cráneo Encefálico moderado o grave.

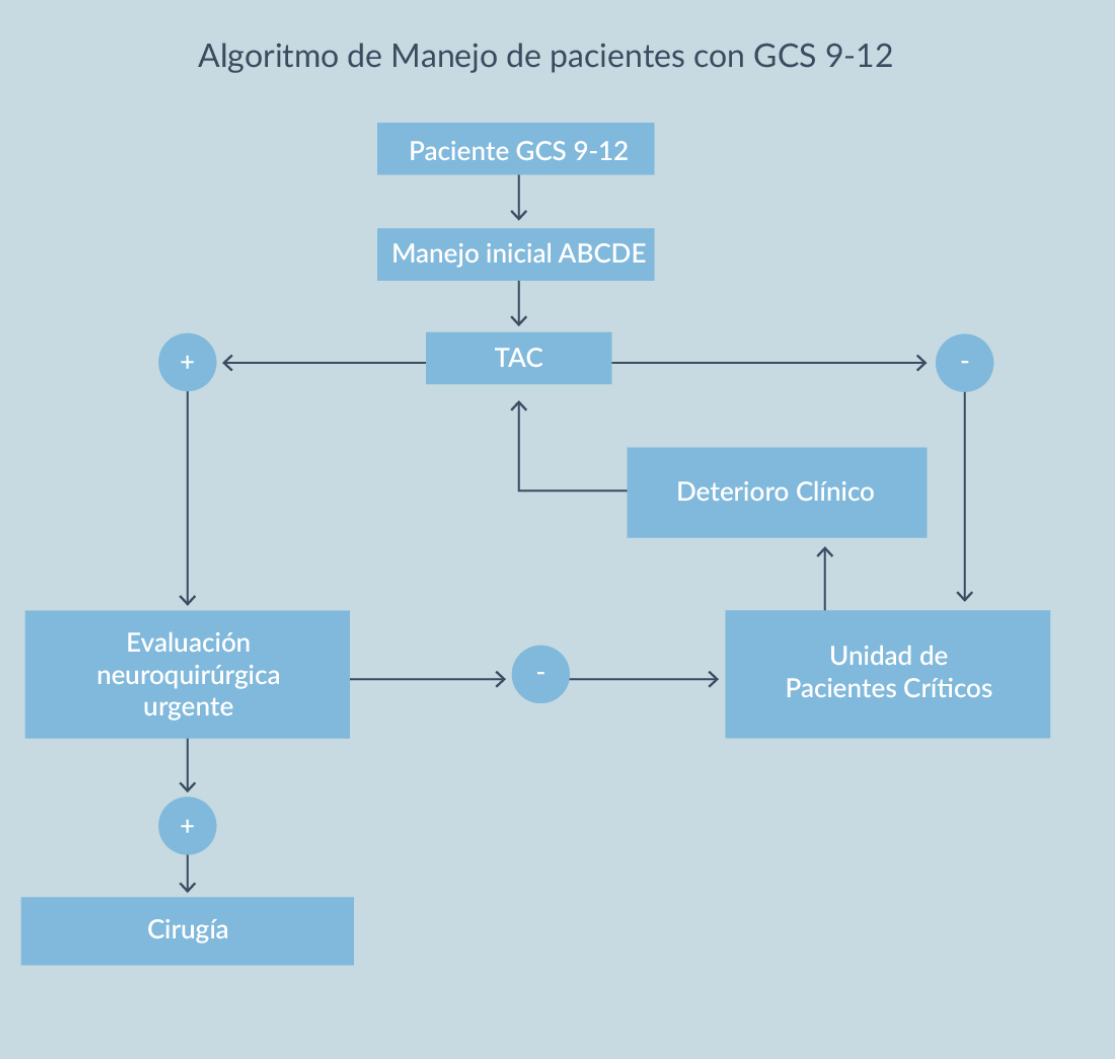

Fuente: Guía Clínica Minsal. 2013. Traumatismo Cráneo Encefálico moderado o grave.

En el siguiente video la doctora Marcela Garrido se refiere al manejo del paciente con TEC leve.

Vea este video en la versión online de la clase

Concusión relacionada al deporte

Es la injuria cerebral traumática inducida por fuerzas biomecánicas, ya sea a través de un golpe directo a la cabeza, cara, cuello o cualquier otra parte del cuerpo si la fuerza se transmitió a la cabeza.

Los hallazgos no pueden ser explicados por drogas, OH, medicamentos, otras injurias u otras comorbilidades. Y es en relación al deporte.

Además, el deterioro de la función neurológica es rápido y breve y se resuelve espontáneamente (aunque algunos duran horas). Puede ocasionar cambios neuropatológicos, pero los síntomas y signos derivados de este son más por trastorno funcional que estructural, es decir, las neuroimágenes serían normales.

La concusión relacionada al deporte tiene un amplio rango de signos y síntomas que puede o no incluir el compromiso de conciencia. La resolución de las características clínicas y cognitivas siguen un curso secuencial y a veces los síntomas son prolongados.

Clínica de la concusión relacionada al deporte

- Síntomas: somáticos (cefalea), Cognitivos (Sentirse flotando), Emocionales (labil).
- Signos: compromiso de conciencia, amnesia, déficit neurológico transitorio.
- Alteración del equilibrio: inestabilidad.
- Comportamiento: Irritabilidad.
- Deterioro cognitivo: enlentecimiento de las reacciones.
- Alteración del sueño/vigilia: Somnolencia.

Existen scores de evaluación propias de este síndrome como el SCAT para decidir si sacar a un deportista de un partido o permitirle seguir esquiando o no, por ejemplo, y además indicarle reposo hasta que se recuperen los síntomas, que en general es en 24-48 horas y luego retomar la actividad deportiva de forma progresiva. Estos pacientes se deben controlar si los síntomas duran más de 2 semanas en un adulto o 4 semanas en niños. Pero si presentaron un TEC deben evaluarse como tal y suspender la actividad de riesgo para golpe en la cabeza por 2 semanas para evitar un eventual síndrome del segundo impacto.

Hipervínculo externo: *SCAT5* VER

Puntos Principales

- El golpe en la cabeza es un motivo de consulta que debemos conocer porque debemos detectar a los pacientes de riesgo a los que sí debemos tomarles un TAC de cerebro sin contraste aun cuando tengan un TCE leve.
- También debemos saber cuando apresurar las medidas en pacientes graves, prevenir la hipoxemia e hipotensión, revertir anticoagulación de ser necesario, evitar aumentar más la presión intracraneana e involucrar precozmente al neurocirujano.
- Le tomaremos un TAC de cerebro sin contraste a los pacientes con un TEC moderado y grave, y a aquellos con un TEC leve con FACTORES DE RIESGO personales, clínicos o del accidente o GCS 13 o 14 a las 2 horas de evolución.
- La concusión relacionada al deporte es importante de conocer dado que cada vez estamos más expuestos a este tipo de pacientes y debemos orientarlos en relación al reposo y síntomas esperados secundario al golpe.
- También debemos recordar que el síndrome por segundo impacto es raro pero existe por lo que es recomendable que luego de sufrido un TEC independiente de su gravedad se suspendan las actividades de riesgo para un segundo golpe en la cabeza que pueda desencadenar este síndrome.

Bibliografía Unidad 5

1 Chen J, Jin H, Zhang Y, et al. MRS and diffusion tensor im- age in mild traumatic brain injuries. Asian Pac J Trop Med. 2012;5(1):67-70.

2 Barkhoudarian G, Hovda DA, Giza CC. The molecular pathophysiology of concussive brain injury. Clin Sports Med. 2011;30(1):33-48, vii-iii.

3 Stocchetti N, Longhi L. The race for biomarkers in traumatic brain injury: what science promises and the clinicians still expect. Crit Care Med. 2010;38(1):318-319.

4 Barkhoudarian G, Hovda DA, Giza CC. The molecular pathophysiology of concussive brain injury. Clin Sports Med. 2011;30(1):33-48, vii-iii.

5 DeLellis SM, Kane S, Katz K. The neurometabolic cascade and implications of mTBI: mitigating risk to the SOF com- munity. J Spec Oper Med. 2009;9(4):36-42.

6 Masters SJ. Evaluation of head trauma: efficacy of skull films. AJR Am J Roentgenol. 1980;135(3):539-547

7 Heegaard, William et al. Traumatic Brain Injury. Emergency Medicine Clinics , Volume 25 , Issue 3 , 655 - 678 https://www.emed.theclinics.com/article/S0733-8627(07)00071-5/pdf

8 Zammit C, Knight WA.Severe traumatic brain injury in adults.Emerg Med Pract. 2013 Mar;15(3):1-28. Epub 2013 Feb 20.
https://www.ncbi.nlm.nih.gov/pubmed/23452439

9 Swadron SP1, LeRoux P, Smith WS, Weingart SD. Emergency neurological life support: traumatic brain injury.Neurocrit Care. 2012 Sep;17 Suppl 1:S112-21.
https://www.ncbi.nlm.nih.gov/pubmed/22975830

10 Guía Clínica Minsal. 2013. Traumatismo Cráneo Encefálico moderado o grave.
http://www.minsal.cl/portal/url/item/7221a1369a71b578e04001011f016144.pdf